




Spitalul de Recuperare "Sf. Gheorghe" Botosani



**BOTOȘANI , Calea Nationala nr. 2 , Telefon : 0231- 513560 , Fax : 0231 – 513560,
e-mail : postmaster@spitalbt-sfgheorghe.ro**

R O M Â N I A

Inscris in Registrul de Evidenta a Prelucrarilor de Date cu Caracter Personal sub numarul 36096

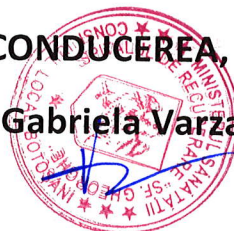Spitalul de Recuperare "Sf. Gheorghe" Botoșani

A N U N Ţ Ă

**din motive obiective se modifică data concursului pentru ocuparea
postului de Medic specialitatea Radiologie și imagistică medicală,
din data de 18.03.2020 ora 10,00, în data de 19.03.2020 ora 9,00**

CONDUCEREA,

Ec. Gabriela Varzari



Aprobată prin Ref. nr. S.P. 10604/20.08.2019

**TEMATICA PENTRU EXAMENUL DE MEDIC SPECIALIST SI
PENTRU CONCURSUL DE OCUPARE DE POST
IN SPECIALITATEA RADIOLOGIE IMAGISTICA MEDICALA**

**I. PROBA SCRISA
II. PROBA CLINICA
III. PROBA PRACTICA**

I. PROBA SCRISA

1. Radiatia Roentgen: mod de producere ; proprietati fizice , chimice si biologice: Actiunea asupra organismului uman. Formarea imaginii radiologice ; particularitatile si legile formarii imaginii .Dozarea razelor X.
2. Aparatul Röntgen: parti componente, principii de functionare, tipuri particulare dedicate
3. Protectia in Radioimagistica : principii, modalitati, legislatie. Contraindicatii si nonindicatii ale explorarilor radioimagistice.
4. Prelucrarea materialului fotografic in radioimagistica. Legile fizice si chimice ale fotografiei, imaginea latentă .Camera obscura (amplasare, conditii, prepararea reactivilor). Filmul radiologic (particularitati de fabricatie, tipuri dedicate). Caseta. Ecranele intaritoare. Aprecierea calitatii filmelor si a imaginii obtinute, corectarea defectelor. Developare automata. Filmul termic.
5. Alte modalitati de obiectivare a imaginii radiologice. Imaginea digitala. Captura, prelucrarea si transmisia .
6. Substante de contrast utilizate in radioimagistica. Tipuri de substante, sfera de utilizare. Incidente, accidente, reactii adverse si tratamentul lor. Contraindicatii de utilizare a substantelor de contrast iodate
7. Bazele fizice si tehnice ale ultrasonografiei. Ultrasunetele. Aparatul de ultrasonografie. (parti componente , principii de functionare). Mecanismul de producere al ultrasunetului.. Proprietatile ultrasunetului. Transductorul. Metoda Doppler. Artefacte specifice metodei
8. Bazele fizice si tehnice ale computertomografiei. Principii de constructie ale unui aparat CT. Tipuri de aparate. Achizitia de date de masura. Reconstructia imaginii. Prelucrarea imaginii. Artefacte specifice metodei.
9. Bazele fizice si tehnice ale Imagisticii prin Rezonanta Magnetica . Magnetism. Fenomenul de Rezonanta Magnetica. Fenomenul de relaxare. Secvente de baza. Formarea imaginilor RM. Prelucrarea imaginii. Artefacte specifice metodei. Indicatii si contraindicatii
10. Explorarea radioimagistica a plaminului. Tehnici.Aspecte normale.




Semiologie (sindroamele pulmonare)


11. Aspectele normale si diagnosticul radioimagistic al malformatiilor congenitale si afectiunilor dobindite ale cailor respiratorii superioare (laringe, trahee, bronsii) . Diagnosticul radioimagistic al leziunilor traumatice toracice
12. Diagnosticul radioimagistic al afectiunilor inflamatorii pulmonare acute alveolare, interstitiale si bronsice .
13. Diagnosticul radioimagistic al afectiunilor inflamatorii pulmonare cronice. Supuratiile pulmonare.
14. Diagnosticul radioimagistic al pneumopatiilor difuze cronice, al fibrozelor pulmonare, al afectiunilor vasculare si ale tulburarilor de ventilatie pulmonara. Boli profesionale pulmonare
15. Diagnosticul radioimagistic al tuberculozei pulmonare , al micozelor si al parazitozelor pulmonare.
16. Diagnosticul radioimagistic al tumorilor pulmonare primitive si secundare
17. Diagnosticul radioimagistic al afectiunilor pleurale.
18. Diagnosticul radioimagistic al afectiunilor peretelui toracic si diafragmului. Toracele operat (aspecte normale si complicatii)
19. Explorarea radio-imagistica a mediastinului. Tehnici de examinare. Aspecte normale. Variante anatomice. Semiologia afectiunilor mediastinale.
20. Diagnosticul radioimagistic al afectiunilor mediastinului.
21. Explorarea radioimagistica a segmentului intratoracic al aparatului cardio-vascular. Tehnici de examinare. Aspecte normale. Semiologie.
22. Diagnosticul radioimagistic al modificarilor de volum si configuratie ale cordului.
23. Diagnosticul radioimagistic al valvulopatiilor .
24. Diagnosticul radioimagistic al cardipatiilor congenitale
25. Diagnosticul radioimagistic al bolilor aortei si arterei pulmonare
26. Diagnosticul radioimagistic al bolilor pericardului
27. Explorarea radioimagistica a vaselor arteriale , venoase si limfatice periferice . Tehnica. Aspecte normale. Principalele afectiuni congenitale si dobindite.
28. Explorarea radioimagistica a orofaringelui si esofagului. Tehnici. Aspecte normale. Afectiuni congenitale si dobindite. Aspecte postoperatorii
29. Explorarea radioimagistica a stomacului. Tehnici. Aspecte normale. Semiologia modificarilor morfologice si functionale . Anomalii congenitale. Modificari de forma si pozitie. Leziuni parietale difuze.
30. Diagnosticul radioimagistic al ulcerelor si ulceratiilor stomacului
31. Diagnosticul radioimagistic al tumorilor gastrice. Stomac operat (aspecte normale si complicatii)
32. Explorarea radioimagistica a duodenului. Tehnici. Aspecte normale.



- Semiologie. Diagnosticul radioimagic al afectiunilor congenitale si dobindite. Aspecte postoperatorii.
33. Explorarea radioimagică a intestinului subtire. Tehnici. Aspecte normale. Diagnosticul afectiunilor congenitale si dobindite.
34. Explorarea radioimagică a colonului. Tehnici. Aspecte normale. Diagnosticul afectiunilor congenitale si inflamatorii.
35. Diagnosticul radioimagic al tumorilor colonului. Colon operat (aspecte normale si complicatii).
36. Diagnosticul radioimagic al urgentelor medicochirurgicale ale tubului digestiv.
37. Explorarea radioimagică a ficatului. Tehnici. Aspecte normale. Semiologie.
38. Diagnosticul radioimagic al afectiunilor difuze parenchimotoase si vasculare ale ficatului.
39. Diagnosticul radioimagic al leziunilor hepatice focale . Modificari postoperatorii.
40. Explorarea radioimagică a cailor biliare. Tehnici. Aspecte normale. Diagnosticul radioimagic al afectiunilor cailor biliare si colecistului. Aspecte postoperatorii
41. Explorarea radioimagică a pancreasului . Tehnici. Aspecte normale . Diagnosticul radioimagic al afectiunilor inflamatorii , acute si cronice , degenerative si traumatice.
42. Diagnosticul radioimagic al tumorilor pancreatice . Complicatii si aspecte postoperatorii (normale si complicatii)
43. Explorarea radioimagică a splinei. Tehnici . Aspecte normale. Diagnosticul radioimagic al afectiunilor congenitale si dobindite : traumatice, inflamatorii, vasculare si tumorale.
44. Explorarea radioimagică a retroperitoneului median . Tehnici . Aspecte normale. Diagnostic radioimagic al afectiunilor ganglionilor , vaselor sanguine si tesuturilor de impachetare.
45. Explorarea radioimagică a aparatului urinar (rinichi, uretere, vezica urinara, uretra, vase arteriale, venoase si limfatice). Tehnici. Aspecte normale. Variante anatomice si malformatii congenitale la adulti.
46. Diagnosticul radioimagic al sindromului obstructiv urinar si litiazei aparatului urinar.
47. Diagnosticul radioimagic al traumatismelor si al afectiunilor inflamatorii ale aparatului urinar.
48. Diagnosticul radioimagic al tumorilor aparatului urinar superior (rinichi, bazinet, uretere)
49. Diagnosticul radioimagic al tumorilor aparatului uro-genital inferior (vezica urinara, vezicule seminale, prostata, uretra)
50. Diagnosticul radioimagic al afectiunilor vasculare ale aparatului urinar. Transplantul renal , aspecte radioimagistice normale si complicatii.



51. Explorarea radioimagistica a principalelor glande endocrine (epifiza, tiroida, paratiroide, suprarenale). Tehnici. Aspecte normale. Diagnosticul radioimagistic al afectiunilor congenitale si dobindite
52. Explorarea radiimagistica a sistemului osteo-articular. Tehnici. Aspecte normale. Semiologia leziunilor elementare.
53. Diagnosticul radioimagistic al traumatismelor osteo-articulare
54. Diagnosticul radioimagistic al osteoartritelor infectioase(artrite acute, osteomielita, tuberculoza , sifilis) ;
55. Diagnosticul radioimagistic al osteo- artropatiilor inflamatorii (colagenoze, spondilartropatii) metabolice, endocrine, toxice, degenerative(artroze)
56. Diagnosticul radioimagistic al tumorilor osoase benigne si maligne; a afectarii osoase in patologia sistemului limfo reticular si hematopoetic
57. Diagnosticul radioimagistic al osteonecrozelor si distrofiilor osoase
58. Diagnosticul radioimagistic al afectiunilor tesuturilor moi ale aparatului locomotor (netumorale si tumorale)
59. Explorarea radioimagistica a sistemului nervos central si a maduvei spinarii . Tehnici. Aspecte normale. Semiologie.
60. Diagnosticul radioimagistic al afectiunilor vasculare cerebrale congenitale si dobindite
61. Diagnosticul radioimagistic al tumorilor cerebrale. Semne generale. Particularitati dupa localizare, tip tumoral si evolutie.
62. Diagnosticul radioimagistic al afectiunilor tumorale si netumorale vertebro medulare.
63. Diagnosticul radioimagistic al afectiunilor inflamatorii, infectioase si degenerative ale sistemului nervos central.
64. Explorarea radioimagistica a hipofizei, regiunii selare si paraselare . Tehnici. Aspecte normale. Afectiuni tumorale si netumorale.
65. Explorarea radioimagistica in urgentele neurologice si neurochirurgicale . Indicatii. Nonindicatii. Contraindicatii. Limite. Protocoale de explorare.
66. Explorarea radioimagistica a viscerocraniului, a regiunii cervicale si a osului temporal. Principii de diagnostic radioimagistic in afectiunile regiunii buco-maxilo-faciale si in ORL.
67. Explorarea radioimagistica a regiunii oculo-orbitare. Tehnici. Semiologie. Algoritm de investigatie. Indicatiile si limitele explorarii.
68. Explorarea radioimagistica a glandei mamare. Tehnici. Indicatii si limite. Aspecte normale. Semiologie. Diagnosticul pozitiv si diferential al principalelor afectiuni ale sanului.
69. Examenul ecografic in obstetrica. Diagnosticul pozitiv al sarcinii normale. Sarcina ectopica. Aspecte normale si patologice ale placentei
70. Explorarea radioimagistica in ginecologie. Tehnici de explorare. Aspecte normale. Anomalii congenitale .Diagnosticul radioimagistic al afectiunilor uterine si ovariene. Leziuni de vecinatate



71. Examenul ecografic al testiculului. Aspecte normale. Principalele afectiuni ale testiculului si scrotului.
72. Aspecte radioimagistice normale particulare copilului : torace , abdomen, vase, oase si sistem nervos central
73. Explorarea radioimagistica a afectiunilor pulmonare specifice copilului
74. Explorarea radioimagistica a afectiunilor tubului digestiv, ficatului, cailor biliare si pancreasului particulare copilului
75. Diagnosticul radioimagistic al afectiunilor osteoarticulare specifice copilului
76. Explorarea radioimagistica a afectiunilor aparatului urogenital la copil
77. Explorarea radioimagistica a afectiunilor sistemului nervos central si a maduvei spinarii la copil
78. Notiuni de radiologie interventionala arteriala
79. Notiuni de radiologie interventionala nonarteriala

II. PROBA CLINICA

Proba consta din examinarea si interpretarea imaginii radiologice din cadrul afectiunilor cuprinse in tematica probei scrise.

III. PROBA PRACTICA

Proba consta din efectuarea unui examen radiologic din tematica probei scrise.

BIBLIOGRAFIE

Societatea de Radiologie și Imagistică medicală din România (*sub redacția Sorin M. Ducea) - Radiologie și Imagistică Medicală-Îndrumător de studiu pentru pregătirea în specialitate, Vol. I și Vol. II, Ed. Medicală, București, 2015, ISBN 978-973-39-0797-8 (2 volume).

oooOOOooo

